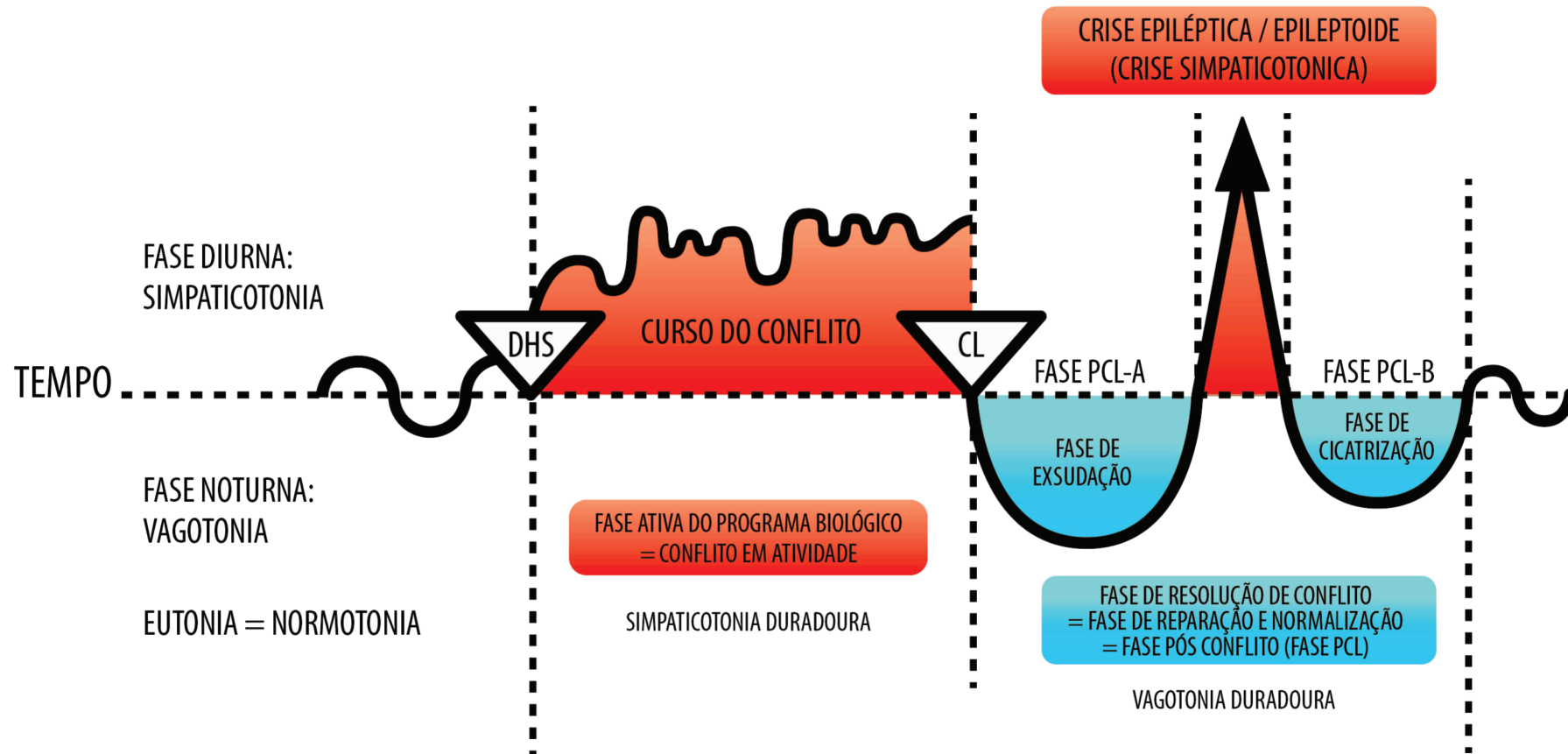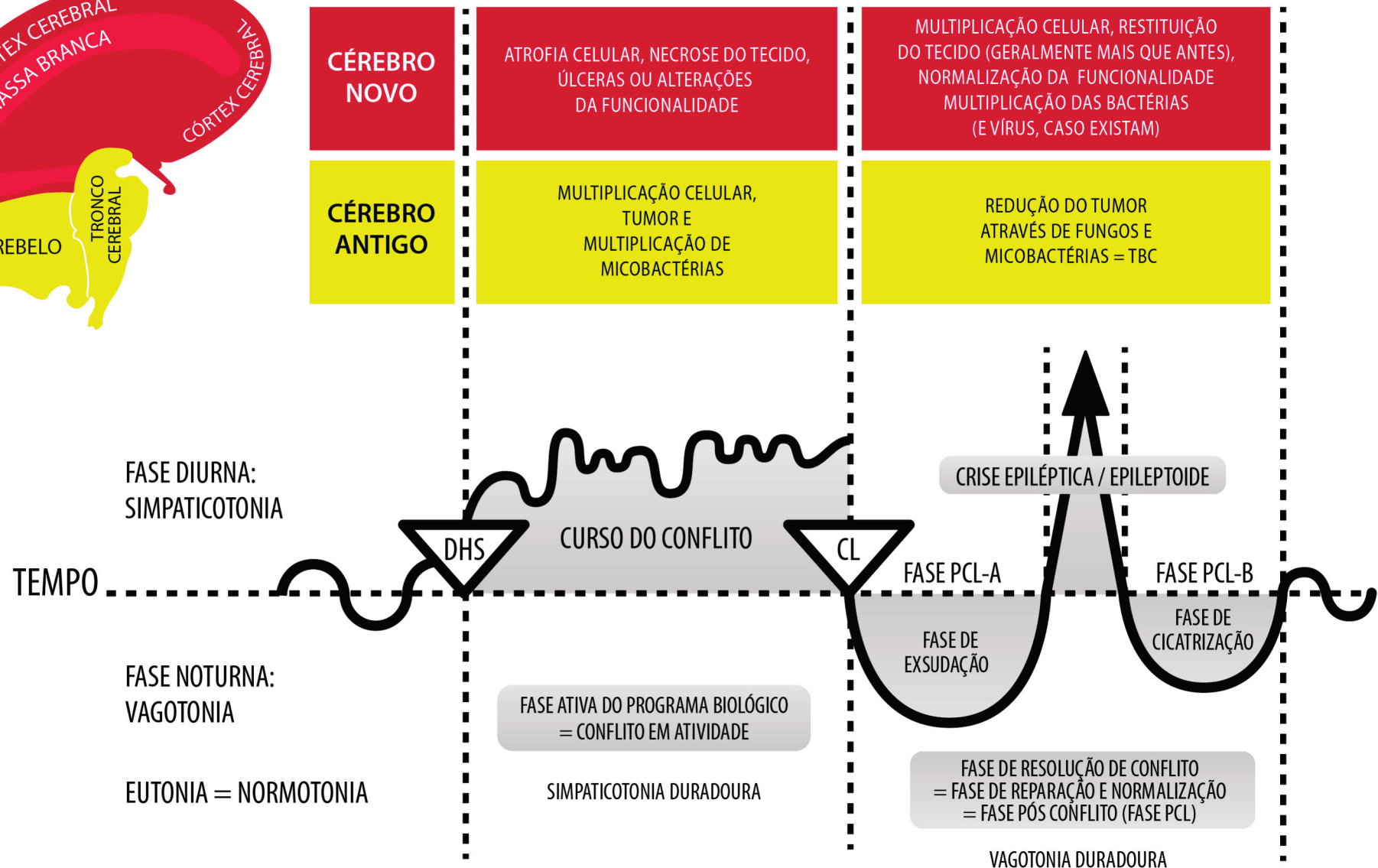
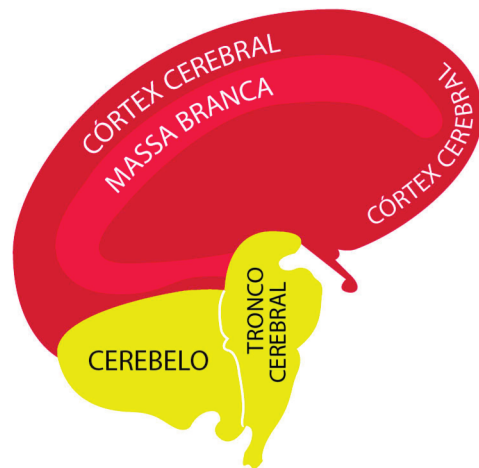
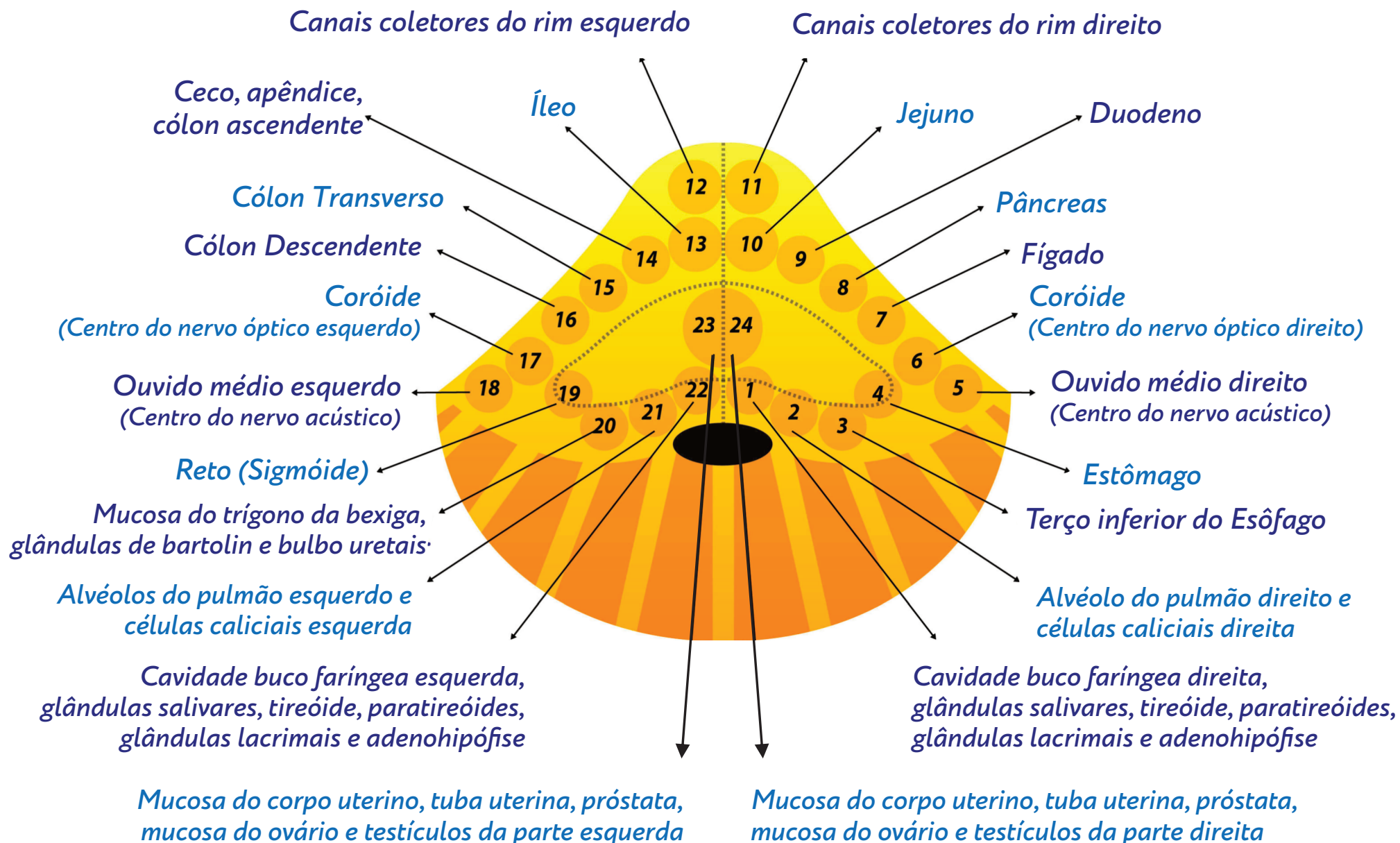
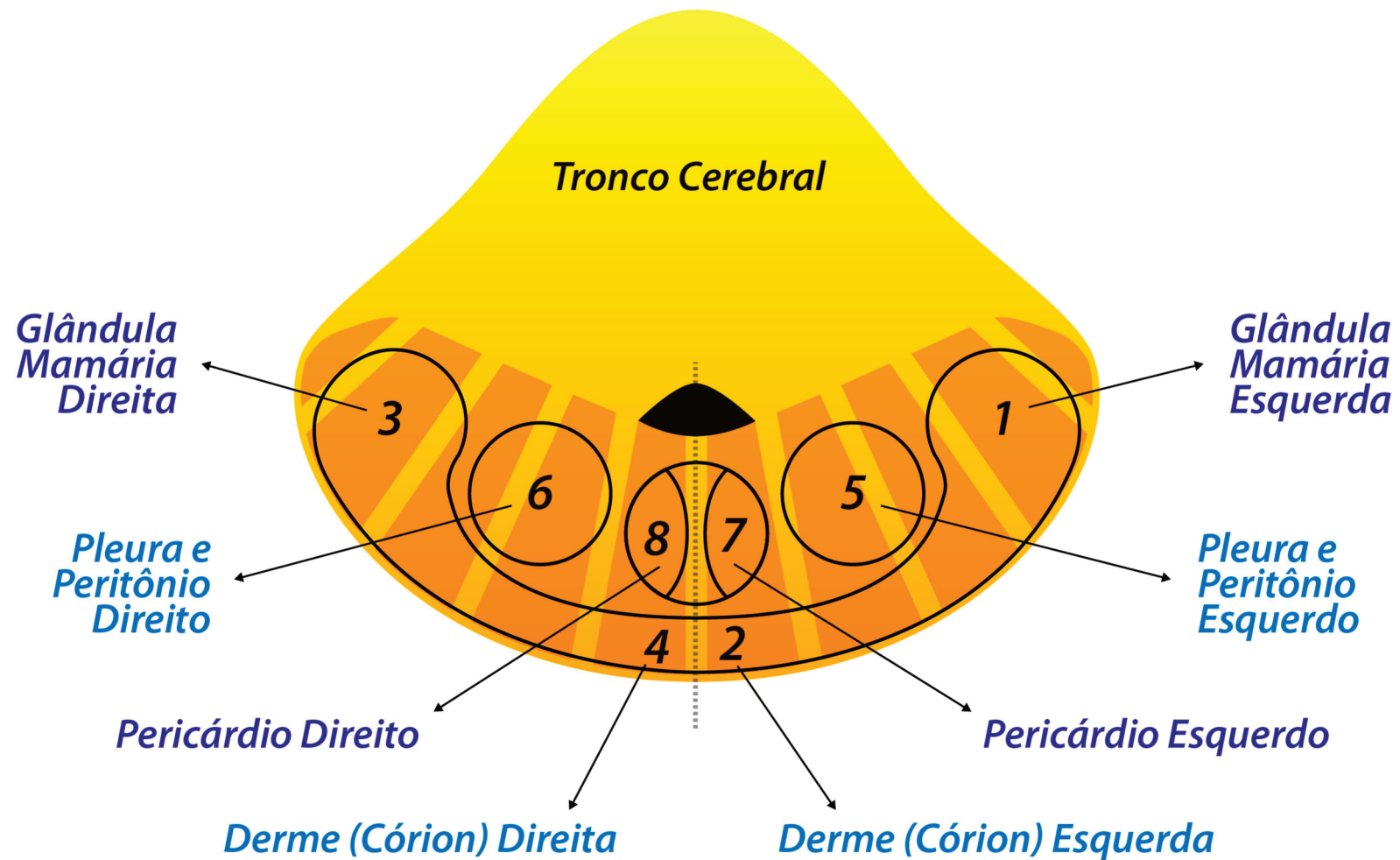


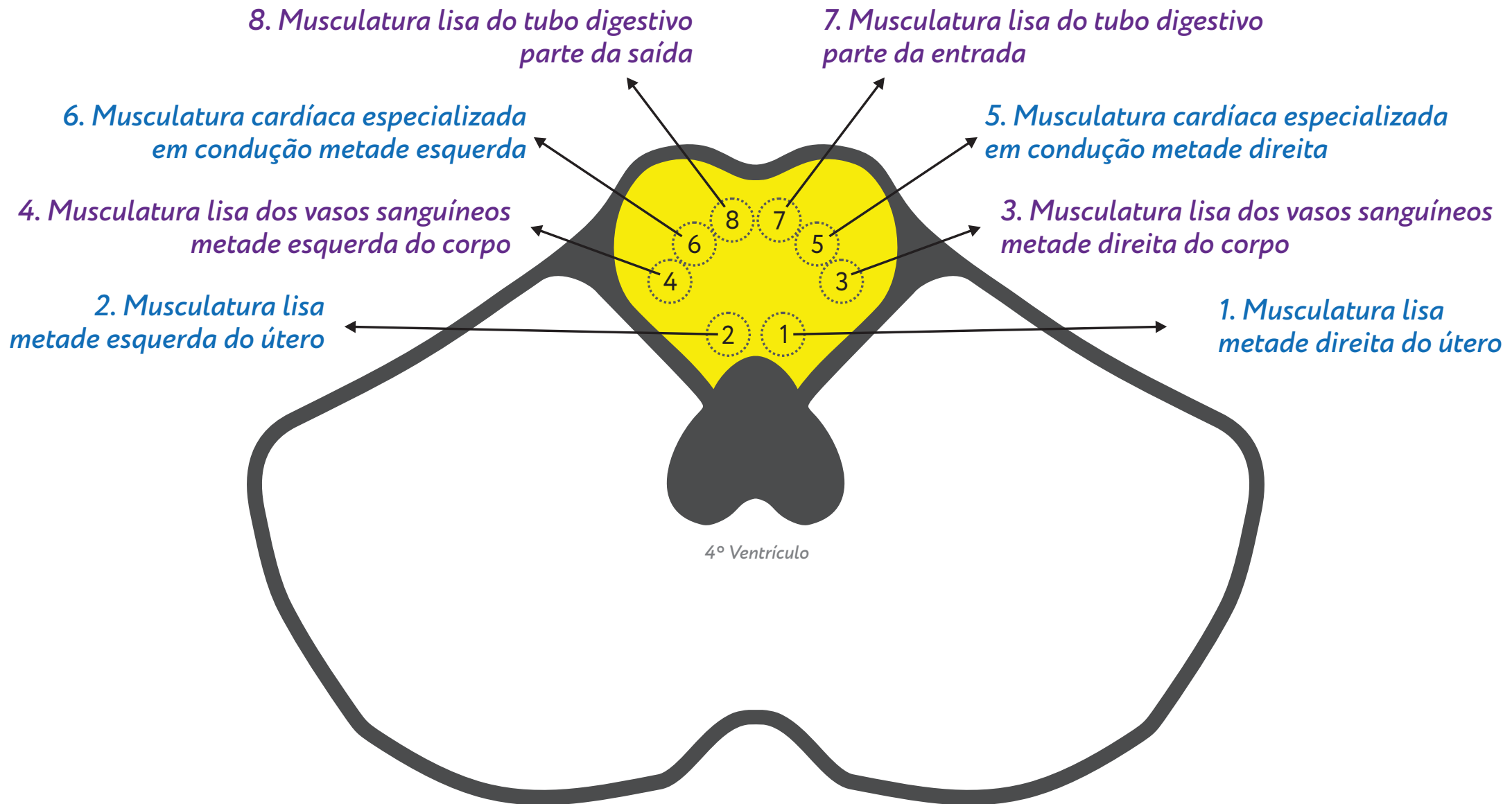
DHS (Dirk Hamer Syndrome) - Biological Conflict  
CL (Conflictolysis) - Conflict Resolution  
PCL (Post Conflictolysis) - Healing Phase

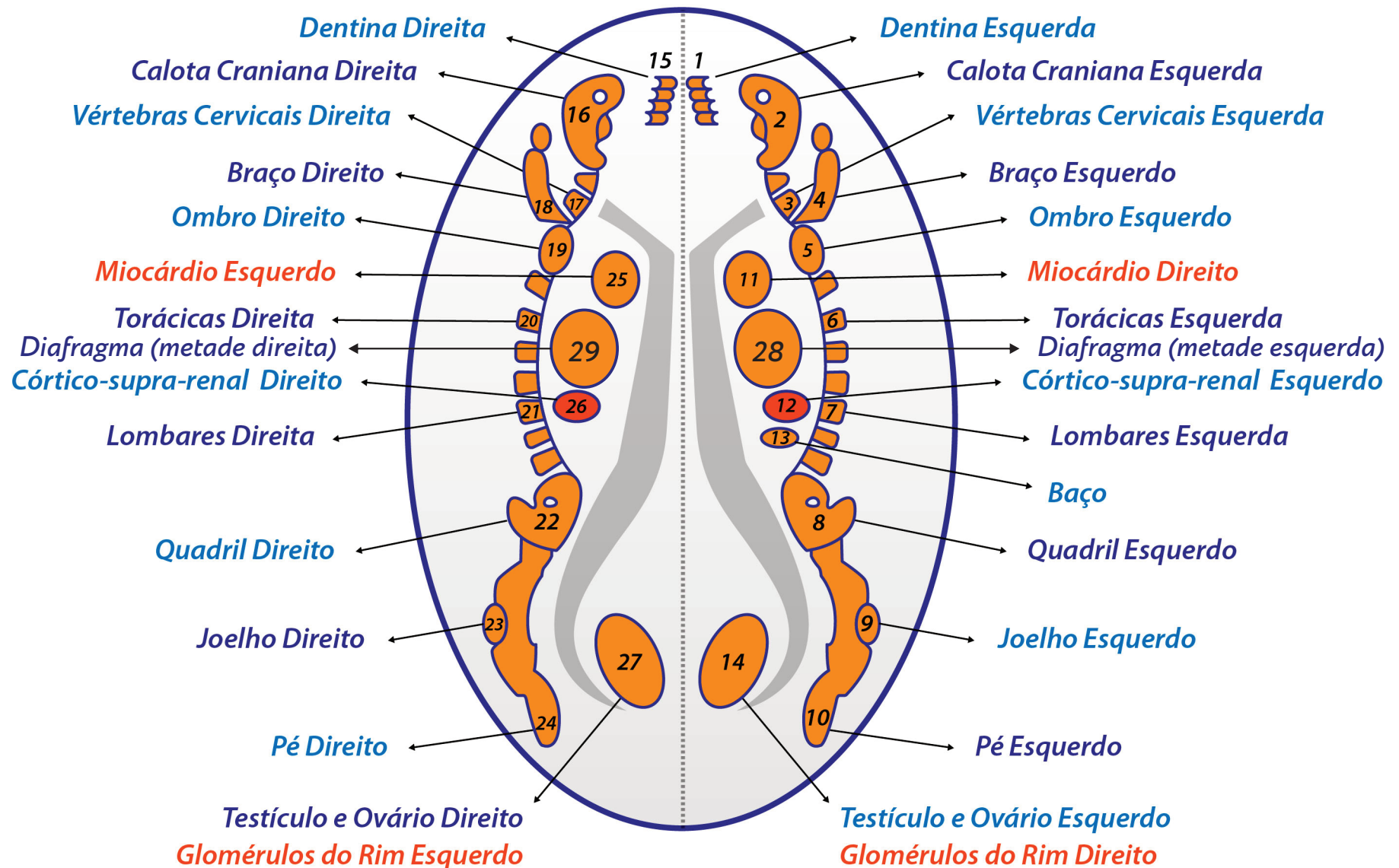




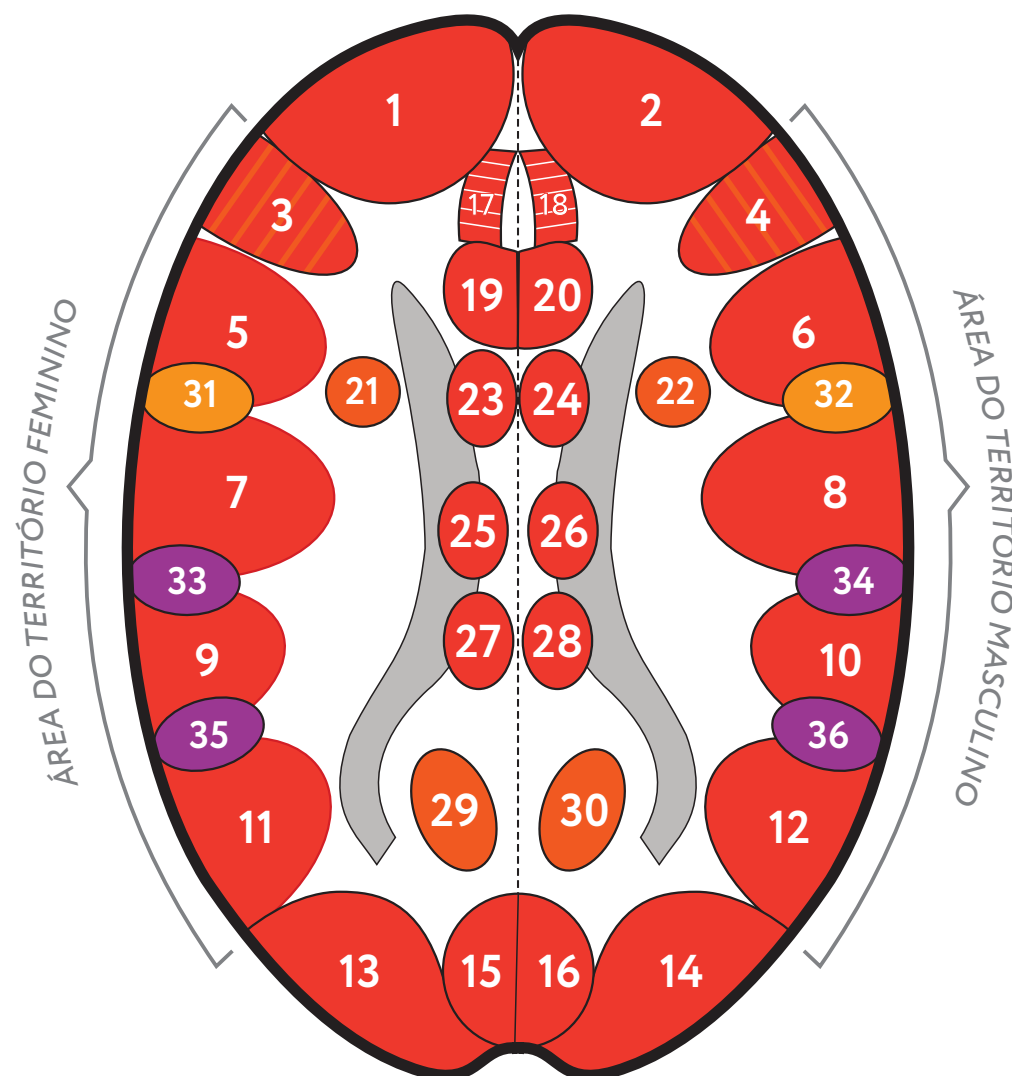






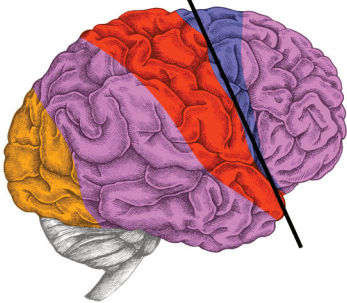

- 1- Canal exócrino da tireóide direita e do arco branquial direito
- 3 - Musculatura da laringe e centro da fala
- 5 - Epitélio pavimentoso da laringe
- 7- Epitélio pavimentoso do colo do útero e das veias coronárias, centro da ovulação e centro da frequência cardíaca (taquicardia)
- 9 - Epitélio pavimentoso do reto
- 11 - Epitélio pavimentoso da bexiga direita (piélon, ureteres, bexiga e uretra direita)
- 13 - Córtex visual (as duas metades esquerdas da retina que olham para a direita)
- 15 - Os dois hemisférios esquerdos do corpo vítreo que olham para a direita
- 17 - Esmalte dos dentes direito
- 19 - Ilhotas alfa de Langerhans (Glucagon)
- 21 - Miocárdio esquerdo
- 23 - Córtex Motor Direito (mapa anexo)
- 25 - Córtex Sensorial Direito (mapa anexo)
- 27 - Córtex Pós Sensorial Direito (mapa anexo)
- 29 - Testículos e ovários direito
- 31 - Mucosa da traqueia (superior)
- 33 - Mucosa do esôfago (metade direita)
- 35 - Glândula do pênis, superfície do prepúcio e sensibilidade do clitóris (metade direita)



- 2- Canal exócrino da tireóide esquerda e do arco branquial esquerdo
- 4 - Musculatura dos brônquios
- 6 - Epitélio pavimentoso dos brônquios
- 8- Epitélio pavimentoso da túnica interna das artérias coronárias, centro da ereção e centro do ritmo cardíaco (arritmia)
- 10 - Epitélio pavimentoso do estômago e vias biliares e pancreáticas
- 12 - Epitélio pavimentoso da bexiga esquerda (piélon , ureteres, bexiga e uretra esquerda)
- 14 - Córtex visual (as duas metades direitas da retina que olham para a esquerda)
- 16 - Os dois hemisférios direito do corpo vítreo que olham para a esquerda
- 18 - Esmalte dos dentes esquerdo
- 20 - Ilhotas beta de Langerhans (Insulina)
- 22 - Miocárdio direito
- 24 - Córtex Motor Esquerdo (mapa anexo)
- 26 - Córtex Sensorial Esquerdo (mapa anexo)
- 28 - Córtex Pós Sensorial Esquerdo (mapa anexo)
- 30 - Testículos e ovários esquerdo
- 32 - Mucosa da traqueia (2/3 inferiores)
- 34 - Mucosa do esôfago (metade esquerda)
- 36 - Glândula do pênis, superfície do prepúcio e sensibilidade do clitóris (metade direita)

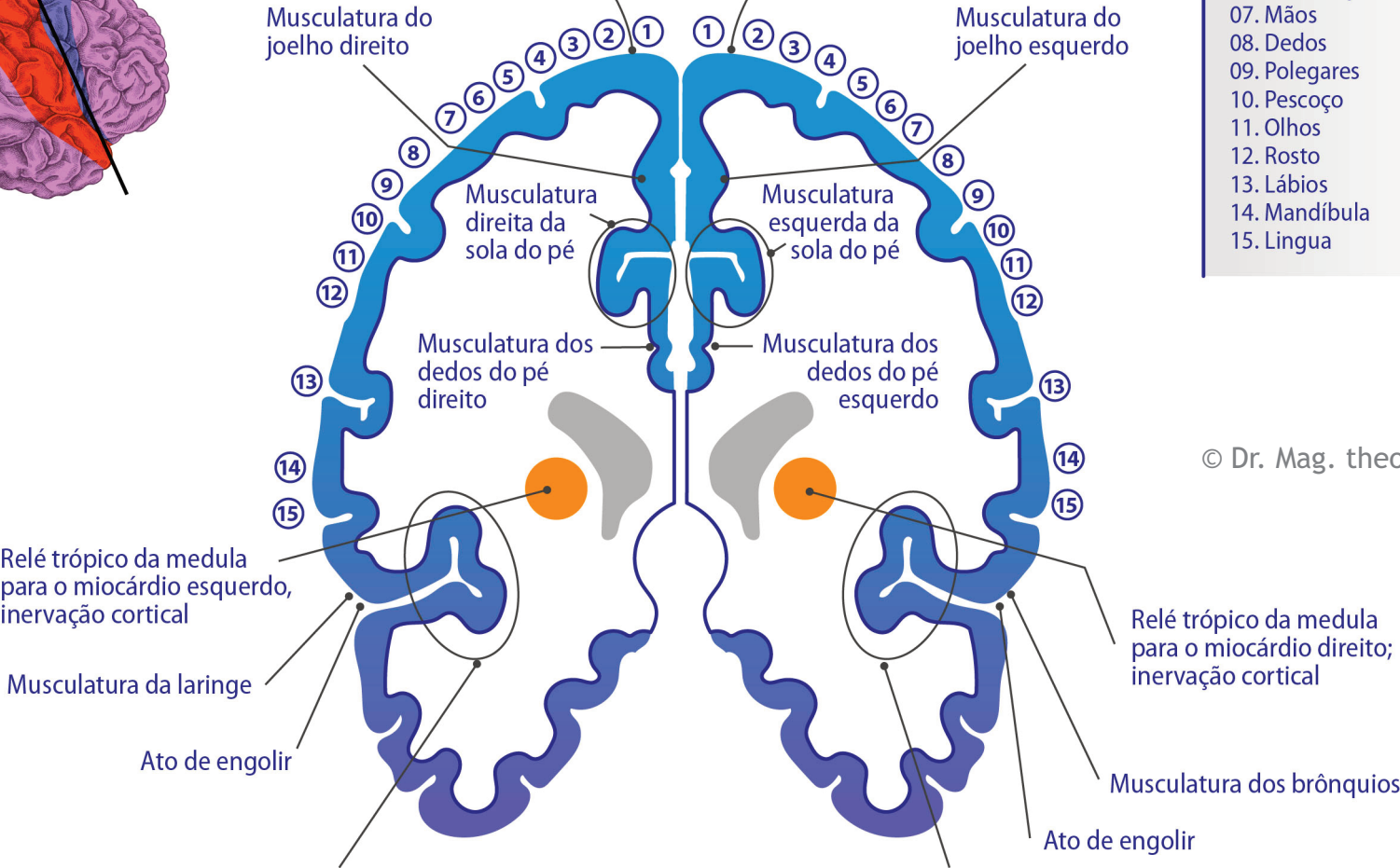
Corte através do  
córtex motor



Relé motor para o miocárdio esquerdo  
(cavidade esquerda do coração)  
Exceção: por causa da torção do coração,  
não cruzado de órgão para encéfalo

Relé motor para o miocárdio direito  
(cavidade direita do coração)  
Exceção: por causa da torção do coração,  
não cruzado de órgão para encéfalo

- 01. Quadril
- 02. Torso
- 03. Ombros
- 04. Braços
- 05. Cotovelos
- 06. Antebraços
- 07. Mãos
- 08. Dedos
- 09. Polegares
- 10. Pescoço
- 11. Olhos
- 12. Rosto
- 13. Lábios
- 14. Mandíbula
- 15. Língua



© Dr. Mag. theol. Ryke Geerd Hamer

Centro motor de ritmo cardíaco para o ritmo rápido (taquicardia ventricular)  
= complexo centro peri-insular do ritmo cardíaco rápido + centro motor da fala  
+ musculatura do útero = esfíncter cervical + musculatura do reto + musculatura vaginal + musculatura do ânus = esfíncter do reto (lado direito) + musculatura da metade direita da bexiga + esfíncter da bexiga + musculatura das vesículas seminais

Centro motor de ritmo cardíaco para o ritmo lento (bradicardia ventricular) = complexo centro peri-insular do ritmo cardíaco lento + esfíncter do reto (lado esquerdo)  
+ musculatura da metade esquerda da bexiga + esfíncter da bexiga (lado esquerdo)



